STATiM

odborná příloha

časopisu INFOLISTY

společnosti Krajská zdravotní, a. s. | nemocnice Ústeckého kraje

4 / 2016
www.kzcr.eu

Děčín | Ústí nad Labem | Teplice | Most | Chomutov

ISSN 1803-1072

SESTERSKÁ PÉČE

SPECIÁL

STATIM

číslo 4 / 2016

Vydala:
Krajská zdravotní, a. s.
Ústí nad Labem
IČ: 25488627
Příloha časopisu INFOLISTY
vychází v nákladu 5 500 ks.
Neprodejné
Evidenční číslo MK ČR E 15118
ISSN 1803-1072

Adresa redakce:
Sociální péče 3316/12 A
401 13 Ústí nad Labem

Kontakty:
tel.: 477 111 111
fax: 472 774 286
e-mail: infolistykz@kzcr.eu

Redakční rada:
Předseda:
Ing. Petr Fiala

Členové:
Jiří Vondra
Ing. Vojtěch Krump
Jiřina Suchá
Mgr. Anna-Marie Malá
Marcela Šárová
Mgr. Markéta Svobodová
Mgr. Kateřina Vágnerová
Mgr. Alena Boková
Mgr. Danuše Tomášková

Odborná supervize:
MUDr. Jiří Mrázek

Koordinátorka:
Mgr. Anna-Marie Malá
Jiřina Suchá

Sazba a grafická úprava:
Jasnet, spol. s r.o.

Design a tisk:
Jasnet, spol. s r.o. (www.jasnet.cz)
Moskevská 1365/3, Ústí nad Labem

Fotografie:
Není-li uvedeno jinak, jsou fotografie použity z archivů jednotlivých nemocnic KZ, a. s.
Za obsahovou správnost příspěvků plně odpovídají uvedení autoři.
Děkujeme všem, kteří se podíleli na přípravě tohoto vydání.

Krajská zdravotní, a.s.

Počátek života v kufříku

V dnešní době, kdy poměrně často dochází k opuštění dítěte matkou a následné adopci, je nutné již v porodnici zahájit pátrání po původní rodině. Na našem oddělení jsme se nechali inspirovat přednáškou na konferenci v Praze o pěstounské péči, kde nás nabádali k ukládání věcí novorozence do kufříku, který s ním pak putuje do nové rodiny či zařízení. Jedná se o shromažďování informací o původní rodině, kde zdravotníci jsou velmi často jediní, kteří jsou s matkou v kontaktu a mají tak jedinou možnost určitou identitu a původ dítěte zjistit a zaznamenat. Adoptivní rodiče nebo pěstouni často slýchají otázky: „Proč já nemám žádné fotky z porodnice nebo svoji první hračku?“ Kromě těchto otázek mohou následovat ale i citlivější otázky jako třeba: „Proč mě pravá matka nechtěla, proč se mě vzdala?“ A zde je ta možnost všechny tyto informace zaznamenat do jednoho kufříku, který bude z porodnice putovat s dítětem do nové rodiny. Kufřík, který je prvním majetkem dítěte a zároveň odpovědí na spousty otázek do budoucna, protože každý jedinec má právo znát svůj původ.

Myšlenku dávat vybavený kufřík novorozencům na cestu životem akceptujeme již 1,5 roku. Malý drobeček, který je umístěn ať do kojeneckého ústavu či do pěstounské péče, putuje s kufříkem. V něm jsou informace o jeho narození, první hračka, dudlík, obleček a fotografie. Kufřík vybavíme těmito věcmi, které

získáme od sestřiček, lékařů a maminek. Fotografie zhotovují sestřičky z oddělení. Před 2 měsíci naše oddělení začala sponzorovat firma NUTRICIA nákupem nových kufříků. Také zahajujeme kroky ke vstupu do nového projektu Život v kufříku od Nadačního fondu LA VIDA LOCA, který by nám měl pomoci ve zdokonalení obsahu kufříku.

Obsah kufříků bychom chtěli nadále rozšiřovat, ale bez finanční podpory se tyto kroky naplňují obtížně.

Bc. Klára Holbíková
Zdeňka Hrbková, staniční sestra
Novorozenecké oddělení
Masarykovy nemocnice v UL, o. z.

Ergoterapie po CMP

Ergoterapie je profese, která se zaměřuje na podporu zdraví a celkové pohody jedince zaměstnáváním. Primárně je jejím cílem zapojit člověka do běžných denních aktivit a tím mu pomoci vrátit se do života.

Klinický obraz klienta po CMP může mít dvojí projevy. Dělí se na somatické a psychické. Mezi somatické projevy patří porucha motorických funkcí, porucha senzorických funkcí a porucha vegetativních funkcí. Mezi psychické projevy se řadí změny chování a emocionality a porucha funkčních systémů mozku (fatika, gnostika a kognice).

Základem každé terapie je vyšetření a testování. V první řadě s klientem uděláme iniciační rozhovor, při kterém zjišťujeme veškeré anamnestické údaje. Ty nám pomohou zmapovat, jak klient žije, do jakého prostředí se bude vracet po rehabilitaci, zdali budou potřeba nějaké kompenzační pomůcky či architektonické úpravy v bytě, dále pak jaký je jeho životní styl a rytmus, kde pracuje apod. V rámci těchto vstupních rozhovorů můžeme i základně zmapovat kognitivní funkce klienta (využívají se základní testy – Minimental state examination, popř. Addenbrookský kognitivní test, Clock test).

Dále posuzujeme mobilitu klienta na lůžku, popř. mimo lůžko. Zjišťujeme motoriku a senzitivitu paretických končetin a posuzujeme základní schopnosti sebeobsluhy. Na základě vyšetření stanovíme krátkodobý ergoterapeutický plán. Většina ergoterapeutických postupů vychází z konceptu manželů Bobathových. Jeho cílem je snižovat spasticitu, podporovat motorický vývoj, zmírňovat patologické posturální a hybné vzorce, regulovat tonus při jeho poruše, podporovat fyziologickou posturu a předcházet kontrakturám a deformitám.

Ergoterapie po CMP se v první řadě zaměřuje na uložení klienta na lůžku, přístup personálu a polohování.

Základní zásady přístupu jsou:

1. přístup k lůžku ze tří stran
2. přístup personálu, návštěv a uložení nočního stolku na paretickou stranu klienta – z důvodu podpory a stimulace paretické strany
3. dbát na posazování přes bok z paretické strany a z lůžka odstranit pomocnou "hrazdičku" pro podporu správných mechanismů při vertikalizaci
4. správná manipulace s paretickými končetinami
5. vhodné polohování klienta do antispastických a antidekubitních poloh včetně využití dlahování.

Dále se zaměřujeme na nácvik mobility na lůžku. Patří sem tzv. mostění (bridging), posuny stranou, přetáčení se na zdravý i paretický bok, nácvik sedu přes paretický bok, v sedu následně nacvičujeme přenášení váhy ze strany na stranu, dále pak nácvik stoje a chůze, popř. přesuny na vozík a jízda na něm.

V neposlední řadě nacvičujeme soběstačnost (B-ADL). Činnosti, které patří do B-ADL jsou: podat si něco ze stolku, napití a najedení se, oblékání a svlékání, osobní hygiena u umyvadla, popř. na lůžku, velká hygiena v koupelně, obsluha na WC, způsob a míra lokomoce.

K terapii patří také doporučení vhodných kompenzačních pomůcek a správný nácvik jejich používání. Při nácviku B-ADL je většinou nutná asistence ergoterapeuta. Na našem oddělení využíváme tzv. přístup Affolterové. Je to funkční přístup s manuální pomocí, který je založen na metodě učení klienta tím, že činnost provádí sám. Terapeut asistuje klientovi nonverbálním vedením, důležité je, že terapeut nedrží danou věc, pouze pomáhá v pohybu a vede pohyb. K výcviku B-ADL a I-ADL můžeme využít nácviková zařízení – koupelnu a kuchyň.

Další oblastí, kterou se ergoterapeut zabývá, je motorika paretické končetiny. Provádí se tzv. funkční výcvik ruky. Patří sem pasivní cvičení paretické končetiny, kloubní mobilizace drobných kloubů ruky pro udržení fyziologických rozsahů pohybu. Dále používáme několik forem stimulace – masáž ježkem, masáž v hrachu, popř. v jiné luštěnině. Častou komplikací stavu po CMP je otok paretické končetiny, z toho důvodu se využívají různá antiedémová opatření – kryoterapie, míčkování a dlahování. Do výcviku funkční ruky dále řadíme cílený nácvik aktivních pohybů všech segmentů horní končetiny, nejvíce však nácvik úchopů.

Ilustrační foto

Přístroj Armeo spring pro podporu pohybové funkce horních končetin

Nejprve se trénují úchopy hrubé (koule, válec), kdy je důležité zamezit patologickým souhybům ostatních segmentů horní končetiny. Ideální situace je při manipulaci s kulovitým předmětem, který klient správně uchopí (loketní kloub má opřený o podložku) a přenese ho o cca 30 cm do strany. Dále se pokračuje změnou výšky, při které klient zapojuje celou horní končetinu. Vhodné je stavění věže z kostek apod. Následuje nácvik jemnějších úchopů (menší míčky, kostky, kolíčky) až po drobné předměty (korálky, kuličky, hrách, špendlíky apod.)

Po zvládnutí úchopů se zaměřujeme na cílení, koordinaci ruka – ruka a také na rychlost a přesnost těchto pohybů. Na oddělení rehabilitace také aktivně využíváme přístroj Armeo spring, který má za cíl podporovat funkční terapii u pacientů po CMP a nejen u nich. Terapie je cílená a spojená se zpětnou vazbou. Tento princip zpětné vazby podporuje nejen pohybové funkce, ale i funkce kognitivní a komunikační. Vše prostřednictvím plnění jednotlivých úkolů, jejichž obtížnost upravujeme dle aktuálních schopností a výsledků pacienta.

Nedílnou součástí ergoterapie po CMP je kognitivní rehabilitace a rehabilitace fatických funkcí včetně orofaciální stimulace. Tyto oblasti jsou však velmi rozsáhlé a zaslouží si podrobnější popsání v jiném příspěvku.

V závěru pobytu klienta na rehabilitačním oddělení ergoterapeut stanovuje dlouhodobý ergoterapeutický plán, který má za úkol shrnout dosavadní cvičení a výsledky a doporučit následnou terapii buď doma, anebo v jiném následném rehabilitačním zařízení.

Bc. Alena Rampousková
Bc. Martina Rakovská
ergoterapeutky
Rehabilitační oddělení
Nemocnice Děčín, o. z.

Bércový vřed *(ulcrus cruris)*

Bércový vřed představuje relativně časté onemocnění, jehož výskyt vykazuje v současnosti vzrůstající tendenci. Kromě velmi nepříjemných zdravotních komplikací působí jeho rozvoj pacientům často i obtíže v rovině sociální a psychologické. Léčba bércových vředů v mnoha případech probíhá v dlouhém časovém úseku a vyžaduje komplexní péči společně s individuálním přístupem ke každému případu.

Bércový vřed je charakterizován ztrátou a odumíráním kožní tkáně na dolních končetinách, zejména v oblasti kotníku, vyskytnout se však může v jakékoliv části bérce, na nártu i prstech. Ztráta tkáně přitom často zasahuje i hlubší podkožní vrstvy a dochází ke vzniku ošklivě vypadající a déle než šest týdnů se hojící rány. Bércový vřed vzniká z poměrně rozmanité řady příčin, přičemž za jeho rozvojem může stát jak příčina jediná, tak jejich vzájemná kombinace.

Příčinami vzniku mohou být zevní a vnitřní činitelé.

Za zevní činitele v tomto případě považujeme zejména nejrůznější poškození kůže v důsledku úrazu, působení extrémně nízkých nebo naopak vysokých teplot, rentgenového záření apod. Obdobně může k tomuto poškození dojít vlivem kontaktu kůže s chemickými látkami, jakými jsou třeba kyseliny, ale i některá léčiva, mykózy, erysipel, syfilis a další.

Z vnitřních příčin vzniku bércových vředů vystupují do popředí zejména žilní poruchy, např. křečové žíly (varixy) nebo zánět hlubokých žil. Dále poruchy tepenné, definované zúžením či uzávěrem tepen v oblasti dolních končetin, a poruchy látkové výměny, prezentované v největším počtu případů onemocněním diabetes mellitus (cukrovka). Z méně častých vnitřních příčin můžeme jmenovat krevní poruchy (např. různé anémie), poruchy nervového systému (roztroušená skleróza), poruchy mízního systému, kožní nádory či autoimunní onemocnění (záněty cév a kloubů).

Bércové vředy se mohou vyskytnout u pacientů jakéhokoliv věku, u lidí starších 70 let je však jejich výskyt několikanásobně častější.

Komplikace

Přítomnost bércového vředu, ať už vzniklého na základě vnějších či vnitřních příčin, sebou samozřejmě přináší také riziko vzniku komplikací různé závažnosti.

Mezi nejčastější komplikace se řadí erysipel a venózní dermatitida.

Erysipel je zánětlivá reakce kůže, vyvolaná nejčastěji streptokokovou infekcí. Jejím původcem je v největším množství případů beta-hemolytický streptokok, kterému bércový vřed slouží jako vstup do organismu. Z možnosti průniku infekce skrze ránu bércového vředu vyplývá kromě erysipelu i mnoho dalších komplikací. Po uplynutí inkubační doby, která je velmi krátká (od několika hodin po dva dny), se objevují první příznaky. V okolí vředu vzniká otok červené barvy, který se dále jazykovitě šíří. U pacientů se zánět může dále projevit vysokými teplotami, třesavkou a nevolností.

Venózní dermatitida zahrnuje celou řadu projevů, které nacházíme na bércích v okolí vředu žilního původu. Vzniká v souvislosti s chronickou žilní insuficiencí a může se projevovat pigmentací kůže, mokváním, výsevem drobných strupů a pupínků, kožních šupin, svědivou vyrážkou, která po rozškrábání krvácí, vznikem atrofických jizev, tvorbou bradavičnatých výrůstků apod. Prevence venózní dermatitidy spočívá v pravidelné péči o nohy a využívání kompresních pomůcek.

Velmi nepříjemnou komplikaci, ačkoliv se přímo netýká ohrožení pacientova zdraví, je zápach, který některé bércové vředy provází. Rozhodně se nejedná o nadsazený problém. Tento projev

Bércový vřed *(ulcrus cruris)*

značně komplikuje pacientům s bércovým vředem zapojení do normální společnosti, často se obávají kontaktu s lidmi (například ve veřejném dopravním prostředku) a tento fakt může negativně ovlivňovat jejich psychiku. Moderní přístupy k léčbě bércových vředů však těmto pacientům naštěstí již přináší uspokojivé řešení.

Z komplikací bércových vředů můžeme dále vytknout například zánět povrchových žil a celou řadu kožních projevů: iritační dermatitidu, kontaktní alergický nebo mikrobiální ekzém, lymfedém (mízní otok).

Vyšetřovací metody

Vyšetřovací metody si kladou za cíl odhalení příčiny onemocnění bércovým vředem. V některých případech je diagnóza patrná „na první pohled“, jindy je nutné provést další, doplňující vyšetření, které určí míru postižení v souvislosti s probíhajícím onemocněním. Základ vyšetření pacienta s bércovým vředem tvoří důkladná anamnéza (se zaměřením na související onemocnění – onemocnění žil, DM, hypertenze), u žen pak navíc údaje o užívání hormonální antikoncepce a počet těhotenství. V případě probíhajících onemocnění, ať už žilních nebo jiných, je důležité určení doby jejich počátku a následného průběhu. Doplňující informace poskytují otázky směřující na fyzickou zátěž pacienta v zaměstnání, konzumaci alkoholu, kouření cigaret a samozřejmě na subjektivní obtíže, bolesti nohou, křeče apod.

Vyšetřovací postupy

Klinické vyšetření směřuje k získání základních informací o možném původu vředů. Na ten může poukazovat:

1. lokalizace vředu (bérce, kotníky, prsty atd.)
2. velikost (od velmi malých až po vředy, které obklopují celý bérec – ty se vyskytují zejména z posttrombotických příčin při uzávěře velkých cév)
3. stav spodiny rány (nekróza, přítomnost hnisu, mázdřité povlaky, zápach z rány…)
4. vzhled okrajů a případné změny v okolí vředu (venózní dermatitida, ekzémy, otoky, zbarvení kůže…)

Přístrojové vyšetření:
Na RDG pracovišti se provádí Doppler (ultrazvukové vyšetření), rentgenové vyšetření žil za využití kontrastní látky či látky značené izotopy (flebografie, izotopová flebografie), případně digitální fotopletysmografie, kdy je za využití měřicí sondy umístěné na vnitřní straně bérce pacienta zjišťována funkční zdatnost jeho žilního systému.

Běžně prováděným je také **bakteriologické vyšetření,** zaměřené na spodinu rány. Prakticky každý bércový vřed vykazuje známky mikrobiálního osídlení. Toto osídlení ovšem nemusí nutně značit infekci. Nicméně i přes určité neshody odborníků o významu přítomnosti mikrobů v bércovém vředu je patrné, že některé druhy svým působením ovlivňují reparační fázi hojení, zpomalují ho a prodlužují zánět. Negativní vliv mají v tomto ohledu zejména dva druhy, a to Pseudomonas a Proteus, které nacházíme u vředů silně mokvajících s páchnoucí, šedozelenou spodinou.

Komplikace léčby

Komplikace léčby spočívá zejména v nutnosti současného léčení příčin jejich vzniku. Proto v tomto případě vyvstává nutnost komplexní léčby společně s individuálním přístupem ke každému případu.

Jak již bylo řečeno, bércový vřed je charakterizován jako chronická rána, jejíž hojení probíhá v časovém úseku delším šesti týdnů. Samotné hojení vředu je zpomalováno a znesnadňováno řadou komplikací a vyžaduje mnohdy dlouhodobou léčbu. V současné době je ovšem stále častěji využíváno moderních metod léčení bércových vředů, které vykazují velmi dobré výsledky.

Klasická léčba versus moderní krytí

Klasická terapie představuje otevřené ošetřování bércového vředu. Vřed se nejprve čistí směrem shora dolů proudem vlažné vody (sprcha), opatrně se osuší a následně se využívají různé dezinfekční prostředky aplikované ve formě obkladů. Jak tedy přibližně vypadá průběh léčby bércového vředu za využití moderních léčebných prostředků? Jak již bylo jednou zmíněno, pro každou fázi hojení vředu je nutné zvolit odpovídající krytí nebo léčebný prostředek.

Moderní způsob ošetřování bércového vředu značně zkracuje dobu léčby, snižuje četnost převazů a jejich bolestivost. Zároveň díky svým vlastnostem zvyšuje kvalitu života pacienta a jeho působení v každodenním životě. Je však třeba zdůraznit, že léčba bércových vředů musí být komplexního charakteru a ideálním stavem je kromě zhojení vředu i odstranění jeho vyvolávající příčiny.

Helena Frömmelová
Chirurgické oddělení
Nemocnice Děčín, o. z.

Ošetřovatelská péče o pacientku s HELLP syndromem na ARO

HELLP = Hemolysis, Elevation liver, Low Platelet

HELLP syndrom svou vazbou na těhotenství patří ke kritickým stavům v porodnictví. Jedná se sice o vzácnou, ale velmi vážnou komplikaci těhotenství, která ohrožuje matku i dítě na životě. Často bývá spojen s těžkou preeklampsií a většinou dochází k jeho rozvoji ještě před porodem, kdy jediným řešením je ukončení těhotenství a symptomatická léčba jak během porodu, tak po něm. Jeho nebezpečí spočívá hlavně v jeho velmi rychlém rozvoji. Průběh lze velmi těžko předpokládat. Může se jednat jen o laboratorní projev až po velmi těžký průběh se závažnými komplikacemi, které mohou vést až k multiorgánovému selhání.

Klinické příznaky – bolesti hlavy s poruchou vidění; bolest v epigastriu; nauzea až zvracení; otoky.

Laboratorní projevy – hemolýza; elevace jaterních testů; trombocytopenie.

Komplikace – abrupce placenty; subkapsulární jaterní hematom až ruptura jater; v pooperačním období pak DIC (diseminovaná intravaskulární koagulopatie), která může být příčinou opakovaných reoperací pro krvácení; postižení plic edémem, ARDS; akutní renální selhání; úmrtí matky nebo plodu.

Diagnostická a léčebná opatření – kontinuální monitorace životních funkcí; laboratorní vyšetření; zajištění kvalitního vstupu do krevního řečiště; oxygenoterapie či UPV; podpora, resuscitace oběhu; přístrojová podpora či náhrada nefunkčních orgánů; podávání krevních přípravků při krevních ztrátách a pro podporu koagulace; radiodiagnostika; multioborová spolupráce.

Ošetřovatelská péče spočívá, kromě plnění ordinací lékaře a monitorace celkového stavu, v péči o hygienu, o dýchací cesty, ve sledování projevů DIC, ošetřování invazivních vstupů a operačních ran, v antidekubitní péči, péči o výživu, v rehabilitaci, edukaci, psychické podpoře a motivaci.

Vybavení na ARO

KAZUISTIKA

Žena, 32 let, čtvrté těhotenství, bez těhotenské průkazky, v poradně byla celkem třikrát, aktivní uživatelka pervitinu, pozitivní hepatitis C.

Přednemocniční péče – posádka RLP volána po desáté hodině večer k těhotné ženě pro nauzeu, bolesti v podbřišku, mžitky před očima a absenci pohybů plodu, všechno ji bolí, ráno měla zimnici a horečku; před dvěma dny prý byla fyzicky napadena partnerem a proti její vůli jí byl nitrožilně aplikován pervitin; s ženou je špatná domluva, je neklidná a zmatená.

Hospitalizace na gynekologicko-porodnickém oddělení – příjem ve 22:32; vstupně hypertenze, laboratorně známky HELLP syndromu, koagulopatie, hyperkalémie, hyperlaktátemie, metabolická acidóza, makroskopická hematurie, pozitivní toxikologie z moči na amfetamin a metamfetamin.

Gynekologické vyšetření – vaginálně nekrvácí, plodová voda neodteklá, děložní hrdlo uzavřené; ozvy plodu pravidelné; dle UZ: grav. hebd. 33+0, hmotnost plodu 2 090 g.

Průběh hospitalizace – na základě vyšetření a pro hypertenzi nereagující na farmakoterapii byl ve 23:30 indikován akutní sectio caesarea k ukončení těhotenství; ten proveden v celkové anestezii; ve 23:53 narozen živý chlapec, hmotnost 1 720 g, délka 41 cm, který následně převezen na neonatologické oddělení; perioperačně zjištěna abrupce placenty a těžká koagulopatie; perioperačně podáno 5 TU ČMP, Heparin, ATB, Haemocomplettan P, Oxytocin; pacientka přeložena na ARO ke stabilizaci stavu.

Ošetřovatelská péče o pacientku s HELLP syndromem na ARO

pokračování ze strany 7

Příjem na oddělení ARO – pacientka převezena v plné celkové anestezii, s orotracheální intubací, řízeně ventilována, se zajištěným vstupem do žilního řečiště pomocí trojcestného centrálního žilního katétru cestou vena jugularis l. dx. a s permanentním močovým katétrem.

Objektivně: GCS – 3; OTI č. 7 fix. 22 cm; ventilační režim SIMV; TK = 165/115 mmHg, P= 107/min, SaO2 – 98 %; TT = 35,4 °C; krytí op. rány prosáklé, redon náplň 200 ml, intraabdominální drén na sáček 100 ml, subfasciální drén 20 ml; v místě vpichu CŽK hematom.

1.–4. den hospitalizace na ARO – přetrvává kritický stav; GCS 4–5, kontinuální sedace směsí opiátu a benzodiazepinu, při interferenci s ventilátorem podáváno bolusově svalové relaxancium; invazivní vstupy doplněny o NGS a arteriální kanylu cestou a. radialis l. dx. pro přímé měření TK; po první operaci pro hypotermii zahřívána přístrojem Warm touch a infuze podávány přes ohřívač; pro masivní projevy DIC z operační rány, do drénů, ze sliznic následovaly dvě operační revize, kdy nejprve provedena laparotomická revize haemoperitonea s hysterektomií a při druhé pro neustávající krvácení ligace hypogastrické tepny (devaskularizace malé pánve); během op. výkonů zjištěno difuzní krvácení a tuhá játra s petechiemi s rizikem ruptury; postupně, během hospitalizace bylo aplikováno 45 TU ČMP, 32 TU EBR, 11 TU trombonáplavů, 3 500 I. U. Antitrombinu III, 400 ml 20% Albuminu, Novoseven 21,6 mg, Haemocomplettan P 4g; došlo k rozvoji hepatorenálního selhávání, oligurie přešla v anurii; opakovaně zvažována dialýza, ale pro těžkou koagulopatii by zajištění dialyzačního katétru znamenalo vysoké riziko vykrvácení z čerstvého a velkého vpichu; vytvořily se masivní otoky měkkých tkání a genitálu; 3. den bylo po konzultaci s gynekology pro vyčerpání terapeutických možností s minimálním efektem léčby ustoupeno od masivní terapie; 4. den došlo spontánně ke zmírnění krvácivých projevů, proto oš. lékař provedl zavedení dialyzačního katétru po vodiči v místě předchozího CŽK, což snížilo riziko krvácení, protože se nejednalo o čerstvý vpich; byla zahájena intermitentní bezheparinová dialyzační terapie; během první dialýzy byla provedena 4x kardioverze pro tachyfibrilaci síní až 170 pulsů/min; přes počáteční hypertenzi bylo nutné čtvrtý den nasadit kontinuální katecholaminovou podporu pro oběhovou nestabilitu; zahájení dialyzační terapie bylo nadějí pro zvrácení kritického stavu pacientky, prognóza přežití však byla stále nejistá; dále byla prováděna kontinuální monitorace životních funkcí, tekutinové bilance, komplexní ošetřovatelská a antidekubitní péče; převazy operačních ran.

Pravidelná laboratorní vyšetření: KO, koagulace, biochemické vyš. krve, ledvinné funkce ze sbírané moče, vyš. ABR, mikrobiologická vyšetření moče, sputa a jiných biologických vzorků, sérologický screening.

Přístrojová vyšetření: 12svodové EKG, rentgen S+P, sono jater a dutiny břišní; CT hrudníku a břicha; ECHO.

Léčebné postupy: kontinuální monitorace životních funkcí; umělá plicní ventilace; intermitentní bezheparinová hemodialýza; parenterální a enterální výživa; farmakoterapie; podávání krevních produktů; výměna invazivních vstupů na základě klinických projevů a mikrobiologických nálezů; rehabilitace na lůžku nejprve pasivní, později aktivní.

Průběh hospitalizace 5.–41. den: do 10. dne udržováno arteficiální kóma kontinuální sedací, následně nasazen Tiapridal kontinuálně pro snížení psychomotorického neklidu při snižování sedace; přetrvává hypertenze, oligurie, masivní ikterus, otoky; denně převážena na hemodialýzu; střídání subfebrilií s febriliemi; hrazení krevních ztrát; pro vysoké odpady z NGS a absenci peristaltiky nelze živit enterálně; na hýždích drobné puchýře – polohována na poloboky; 9. den provedena chirurgická tracheostomie pro zlepšení toalety dýchacích cest, ta byla komplikována masivním krvácením, které ustalo po kompresivním obvazu; přetrvávají vysoké odpady z drénů až 3 300 ml/24 h; od 11. dne snižována sedace, postupně GCS až 14, pacientka vyhoví na výzvy, snaží se spolupracovat, lze odezírat ze rtů; snižují se otoky, byl zahájen weaning – ventilační režim změněn na C-PAP; v oblasti sutury dle Phanenstiela se vytvořila nekróza kůže a podkoží, která ošetřována metodami vlhkého hojení; také bylo provedeno rozpuštění rány v oblasti DSL (pro zánětlivé projevy a rozestup stehů) a vypuštěn objemný subfasciální hematom o objemu 1 200 ml; zachycena střevní peristaltika a odchod malého množství stolice, následně nasazena kontinuální enterální výživa přes NGS 20 ml/h; hemodialýza každý druhý den; 17. den stav vědomí a výrazné snížení sedace umožnilo informovat pacientku o stavu novorozeného dítěte; zkoušení spontánní ventilace přes TS kanylu; 18.–24. den pro rozvoj septického šoku opět udržována ve stavu sníženého vědomí a zastavena enterální výživa; dle CT stav komplikován plicním edémem a ARDS; provedena nekrektomie defektu v oblasti sutury po císařském řezu; 25.–29. den klinicky nekrvácí, úprava KO a koagulace, přetrvávají subfebrilie a hypertenze, po nasazení Furosemidu spontánně močí 50–300 ml/l, hodnoty GF a TR stále nízké; defekt na břiše ošetřován chirurgem; provedeno ECHO; 27. den provedena poslední hemodialýza; 30.–40. den snížení sedace na minimum – GCS 15, pacientka komunikuje, přiměřeně spolupracuje, ataky apatie negativismu, špatné nálady; posazována do křesla, vyndána NGS a zkouší příjem p.o., intenzivní RHB a aktivizace, nácvik sebeobsluhy; 31. den opakované zvracení a po znovuzavedení NGS vysoké odpady přes 1 000 ml; 34. den začíná znovu přijímat p.o.; zastaveno podávání Furosemidu, diuréza až 5 400 ml/24 h, renální funkce se zlepšily a stačí na vyloučení nejen vody, ale i kalia a dusíkatých metabolitů; defekt na břiše od okrajů granulující, spodina čistá bez zánětu; ventilační podpora je minimální a není retence CO2 v ASTRUPU; hypertenze léčena trojkombinací antihypertenziv; hodnoty CRP minimální; dialyzační CŽK vyměněn za klasický trio katétr potažený stříbrem; k sedaci ponechán jen Tiapridal; opětovné zahájení spontánní ventilace přes TS s nebulizací; stav pacientky umožňuje hygienu ve sprše; trvale spontánně dýchá; přijímá dietu č. 3 ústy v dostatečném množství, proto vysazena parenterální výživa; je afebrilní, zánětlivé markery v normě, diuréza podpořena malými dávkami Furosemidu; DK hypotrofické, otoky již minimální; aktivně rehabilituje, nacvičuje chůzi u lůžka a dostatečně zvládá základní sebeobsluhu; dekubit na sakru a drobný otlak na hlavě zhojen; rána na břiše se hojí pomalu, stále ošetřována metodou vlhkého hojení; 40. den již čtvrtý den dýchá spontánně přes TS zvlhčený O2, proto přistoupeno k dekanylaci; dýchá zvlhčený O2 kyslíkovými brýlemi; na podkladě interního konsilia domluven překlad na interní oddělení; 41. den dýchá spontánně bez obtíží, odkašlává, tracheotomie zcela uzavřena, bez známek zánětu, se zbytkovou sekrecí; dostatečně přijímá stravu a tekutiny ústy, zvládá základní sebeobsluhu, hygienu s dopomocí ve sprše; přeložena na interní oddělení, kde v plánu nefrologické vyšetření k posouzení funkce ledvin; dále je potřeba doléčit defekt na břiše.

Sociální problematika – vzhledem k problematickému sociálnímu zázemí, kdy docházel pouze druh pacientky většinou pod vlivem drog a se dvěma malými dětmi, o které nebylo viditelně dostatečně postaráno, byl podán podnět pro sociální šetření; předchozí životní styl nejspíš ovlivnil i následné rozhodnutí pacientky, kdy čtvrtý den hospitalizace na interním oddělení žádá o propuštění na vlastní žádost a riziko.

Ilustrační foto

Závěrem: Péče o tuto pacientku byla náročná nejen tím, že se jednalo o mladou ženu po porodu v ohrožení života, ale byla také prověřením profesionality ošetřujícího personálu, co se týče chování a přístupu k jedinci, který se z pohledu naší společnosti nechová podle běžných morálních zásad – uživatelka drog, nechodila do těhotenské poradny, kriminální činnost. Partner pacientky ještě dlouho obtěžoval personál a lidi v areálu nemocnice s žádostmi o peníze a několikrát přišel na naše oddělení i v pozdních nočních hodinách pod vlivem drog, kdy jeho partnerka nebyla již hospitalizována.

Zdroje:

PAŘÍZEK, Antonín a kolektiv. Kritické stavy v porodnictví. Praha, Galén, 2012. 1. vydání. ISBN 978-80-7262-949-7

Zdravotnická dokumentace ARO a překladová zpráva Gynekologicko-porodnického oddělení Nemocnice Most, o. z.

Problematika poranění sleziny

Slezina (splen, lien) je orgán oválného tvaru, který je uložen v levé brániční klenbě. Je bohatě prokrvená a křehká. Náleží funkčně k cévnímu systému, ale zároveň je největším lymfatickým orgánem.

Funkce sleziny jsou následující: tvorba lymfocytů (bílé krvinky), destrukce erytrocytů (červené krvinky), obranná funkce a zásobárna krve.

Příčiny poranění mohou být různé. Může se jednat o tupé násilí (dopravní nehody, pády z výšky, sport), zlomeniny VII.–IX. žebra vlevo (tzv. Saegesserova žebra), nebo o pronikající poranění hrudníku a břicha či iatrogenní poranění (poškození způsobené lékařskou intervencí). Poranění sleziny je nebezpečný a potencionálně život ohrožující stav.

Klinický obraz je závislý na rozsahu poranění, od nepatrné trhliny až po kompletní odtržení sleziny od cévního hilu a jejího potrhání. Poranění dle nástupu příznaků dělíme na jednodobá a dvojdobá. U jednodobého poranění jsou příznaky okamžité, nebo se projeví během několika hodin. Naopak u dvojdobých poranění se projeví s odstupem několika dnů až týdnů. Dojde-li k dvojdobé manifestaci s odstupem dnů či týdnů, poměrně snadno může člověk zemřít, jelikož se již nenachází ve zdravotnickém zařízení.

Příznaky mohou být bolest levého nadbřišku, hypovolemický a hemoragický šok.

Diagnostiku tvoří:

Anamnéza – anamnéza traumatu, bolest, známky anémie a šoku, střevní paréza.

Fyzikální vyšetření – Ballanceův příznak (poklepové ztemnění v levém podžebří nezávislé na poloze může být příznakem ruptury sleziny, je způsobeno krví uvolněnou ze sleziny), Kehrův příznak (bolest a hyperestezie nad levou lopatkou při ruptuře sleziny a mohou se objevit příznaky peritoneálního dráždění).

V laboratoři dochází ke změnám v krevním obraze (pokles erytrocytů, zvýšení leukocytů).

Ze zobrazovacích metod se vyžívá ultrazvuk (informuje nás o kolekci tekutiny, velikosti a tvaru sleziny), CT vyšetření (vhodné při úvodní diagnostice), selektivní angiografie (u subakutních stavů) a radioizotopová scintigrafie (prokazuje defekty ve slezinné tkáni).

KLASIFIKACE PORANĚNÍ SLEZINY

Klasifikace dle Lamberta (pro RTG diagnostiku)

- 1. stupeň – fisura do 1 cm
- 2. stupeň – fisura do 3 cm
- 3. stupeň – fisura nad 3 cm
- 4. stupeň – zasažení cév hilu s postižením do jedné čtvrtiny sleziny
- 5. stupeň – rozdrcení sleziny a oddělení hilu

OIS TŘÍDĚNÍ PORANĚNÍ SLEZINY (PRO SROVNATELNOST A DOKUMENTACI)

- 0. stupeň – subkapsulární hematom
- 1. stupeň – trhlina v kapsule sleziny
- 2. stupeň – povrchní ruptura sleziny bez postižení hilu
- 3. stupeň – masivní fragmentace celé sleziny s postižením hilu

Léčba může být konzervativní nebo chirurgická. Konzervativní léčba spočívá v nepřetržité monitoraci fyziologických funkcí, vědomí, v opakovaném ultrazvukovém vyšetření, v kontrole laboratorních parametrů, v podávání transfuzních přípravků a hemostyptik (léky užívané k zástavě krvácení). Nutné je dodržení přísného klidového režimu, diety NPO (nic ústy) za současné aplikace parenterální (infuzní) výživy. Chirurgická léčba se odvíjí od rozsahu poraněné sleziny. Vždy je snaha o její zachování, někdy se však musí odstranit celá (tj. splenektomie).

Komplikace po splenektomii mohou být: **OPSI syndrom** – život ohrožující komplikace, postupně se rozvíjejí příznaky jako katarální příznaky zhoršujícího se nachlazení, pocit neklidu, bolesti hlavy, zvracení, febrilní stav, hypotenze, septický šok, diseminovaná intravaskulární koagulopatie (získaný stav vyznačující se patologicky zvýšenou koagulační aktivitou s tvorbou trombů v periferní cirkulaci a postupným vyčerpáním koagulačních faktorů, který následně vede k zvýšení krvácivosti, smrti).

Důležitá je informovanost klienta o možném imunitním defektu a tedy prevencí před nachlazením! Klienti dlouhodobě užívají antibiotika a jsou dispenzarizováni v hematologické ambulanci.

KAZUISTIKA

Dvanáctiletý klient po pádu z kola a úrazu břicha přijat na chirurgii JIP Děčín s diagnózou poranění sleziny. Při přijetí si stěžuje pouze na bolesti břicha. Dle CT a ultrazvuku prokázán výpotek v malé pánvi – hemoperitoneum (přítomnost volné krve v dutině břišní) s poraněním sleziny III.–IV. stupně, tedy ruptura sleziny.

Na JIP mu byl prováděn opakovaně ultrazvuk pro sledování vývoje hemoperitonea a krevní obraz. Dále byly podávány hemostyptika, analgetika a infuzní léčba.

Klient měl přísný klid na lůžku, dietu NPO a led na břicho. Byly monitorovány fyziologické funkce, bolest a psychický stav.

Stav klienta se postupně zlepšoval a hemoperitoneum bylo na ústupu. Krevní obraz se postupně opět normalizoval. Po 8 dnech byl přeložen na JIP dětského oddělení. Po několika dnech mu byly vysazeny hemostyptika. Po 13 dnech od úrazu mu byla dovolena postupná vertikalizace. Avšak půl roku se musí tělesně šetřit.

OŠETŘOVATELSKÉ DIAGNÓZY

Dg. Akutní bolest související s úrazem břicha, projevující se:

- subj. udává bolesti
- obj. zaujímá úlevovou polohu, zvýšená tepová frekvence

Očekávaný výsledek

Zmírnění bolesti do 30 minut po podání analgetik dle ordinace lékaře.

Pacient chápe příčinu bolesti.

Intervence

- Sleduj a zaznamenávej intenzitu bolesti.
- Aplikuj analgetika podle ordinace lékaře: Dolsin 25 mg s.c. á 6 hodin, Novalgin 1,5 ml i.m. á 6 hodin.
- Sleduj účinky podaných analgetik.

Dg. Strach, úzkost související se změnou prostředí a pobytem v nemocnici, projevující se:

- obj. vyplašený výraz ve tváři, slzy v očích
- subj. opakovanými dotazy na přítomnost a návštěvu matky

Očekávaný výsledek

Zlepšit psychický stav pacienta a snížit obavy z pobytu v nemocnici do dvou dnů.

Intervence

- Hovoř s klientem o jeho pocitech.
- Monitoruj momentální psychický stav.
- Zajisti kontakt s matkou, event. dalšími příbuznými.

Dg. Nevolnost a zvracení související s počínající střevní parézou, projevující se:

- subj. udává pocit na zvracení
- obj. zvracení, opocenost

Očekávný výsledek

Nebude pociťovat nevolnost a nucení na zvracení do 30 minut po podání antiemetik dle ordinace lékaře. Nedojde k aspiraci.

Intervence

- Informuj lékaře, dle ordinace aplikuj antiemetika Cerucal ½ amp. i.v. á 12 hodin.
- Zajisti vhodnou polohu klienta, pomůcky (emitní misku, buničitou vatu).
- Zaznamenej množství a charakter zvratků, zajisti výplach dutiny ústní.

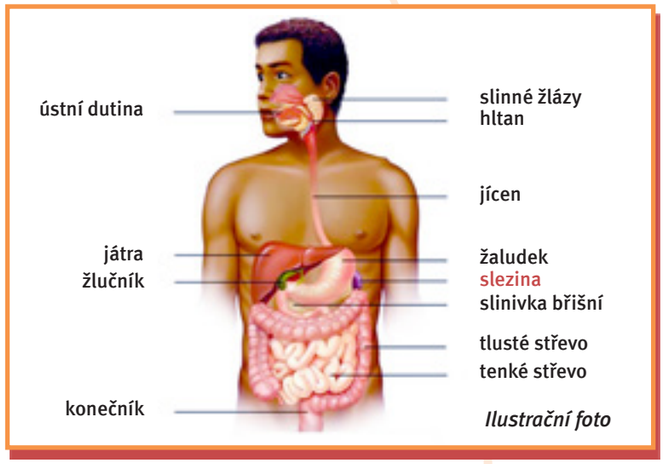

Ilustrační foto

Dg. Riziko infekce související s porušením kožní integrity invazivními vstupy

Očekávaný výsledek

Zabránit vzniku infekce po dobu hospitalizace.

Intervence

- Dodržuj aseptické postupy při ošetřování a manipulaci se vstupy.
- Kontroluj invazivní vstupy 1x denně.
- Nepřekračuj dobu zavedení invazivních vstupů přes 72 hodin.

Bc. Šárka Patrovská, vrchní sestra a Bc. Alena Zronková Brožovská
Nemocnice Děčín, o. z.

Urodynamické vyšetření

Urodynamika je nauka o transportu moče. Urodynamické vyšetření je v současné době nejpřesnější metoda, kterou lze diagnostikovat dysfunkci dolních močových cest. Na základě tohoto vyšetření je možné navrhnout správnou terapii poruchy mikce. Proto urodynamické vyšetření začíná pečlivým rozborem anamnézy a navazuje na základní urologické vyšetření: fyzikální vyšetření, mikroskopické a kultivační vyšetření moče, vyšetření renálních funkcí, zobrazovací metody a endoskopické vyšetření dolních močových cest. Urodynamika představuje širokou škálu vyšetření. Některé pacienty stačí vyšetřit pouze základními jednoduchými metodami, zatímco u jiných pacientů je důležité stanovit správnou diagnózu komplexnější a složitější metodou. Jednoduché a méně zatěžující vyšetření u žen jsou léky a cviky pánevního dna. Lékař po vyslechnutí pacientky navrhne tuto léčbu a stanoví datum další návštěvy na urologické ambulanci. Pokud tato léčba není úspěšná, lékař navrhne další vyšetření. U žen se toto vyšetření nazývá Plnící cystometrie. Je to nejpřesnější urologická metoda, při které je měřen intravezikální tlak a objem močového měchýře. Pacientce se zavede dvoukanálový uretrální katétr do močového měchýře, kde měří intravezikální tlak. Jeden kanál snímá tlak v močovém měchýři a druhý je určen k plnění močového měchýře irigační tekutinou (fyziologický roztok) pokojové teploty. To vše snímá urodynamický přístroj, který to vyhodnocuje křivkou. Během vyšetření lékař komunikuje s pacientkou. Komunikace je velmi důležitá, pacientka udává, jaký má pocit při určité náplni močového měchýře.

U dospělého člověka se normální kapacita pohybuje mezi 350–500 ml.

Urodynamické vyšetření podstupují také muži. U mužů se toto vyšetření nazývá uroflowmetrie. Je to metoda měřící proud moče. Pacient močí do speciálně upravené toalety. Pro provedení této metody je nutný dostatečný mikční objem, který by měl být alespoň 150 ml. Dle uroflowmetrické křivky se hodnotí průtok moče souvislý nebo přerušovaný, dále maximální a průměrný průtok moče, mikční objem a doba močení. Podle tvaru křivky a zjištěných hodnot probíhá vyhodnocení výsledků. Lékař výsledky vyhodnotí a zahájí léčbu pacienta.

Marie Liebigová
Jana Pojarová
Urologické oddělení
Nemocnice Most, o. z.

Mamografický screening v Chomutově

Karcinom prsu je dnes nejčastějším onkologickým onemocněním u žen. Proto byl v září 2002 v České republice zaveden plošný mamografický screening plně hrazený zdravotními pojišťovnami pro ženy od 45 let. Vznikla síť akreditovaných pracovišť, která musí splňovat celou řadu přísných kritérií náročných jak na přístrojové, tak na personální vybavení.

Vyhodnocení vyšetření

Mamografické pracoviště v chomutovské nemocnici získalo akreditaci v roce 2004 a v Krajské zdravotní, a. s., je jediným akreditovaným pracovištěm. Akreditace je udělována jen na dobu určitou a je prodlužována vždy po auditu prováděném ministerstvem zdravotnictví. Tím je zaručena ta nejvyšší úroveň vyšetření.

Zajišťujeme kompletní mamografické vyšetření jak v případě prevence, tak i při podezření na patologické onemocnění prsu. Provádíme mamografii na digitálním mamografickém přístroji Planmed Nuance, dále ultrasonografii prsu, biopsii prsu, diskografii i značení patologických ložisek v prsu před chirurgickým zákrokem. Výhodou pro klientky je v chomutovské nemocnici úzká provázanost mamografického pracoviště, chirurgie a onkologického centra.

Zájem o vyšetření stále narůstá. Je to dáno nejen lepší informovaností žen, ale i gynekologové a praktičtí lékaři stále více klientkám toto vyšetření doporučují. Také zdravotní pojišťovny cíleně zvou klientky na preventivní mamografii. Významnou pozvánkou pro ženy by měly být i dosavadní výsledky mamografického screeningu. Počet žen s onemocněním karcinomu prsu stále narůstá, ale současně rapidně narůstá i úspěšnost léčby. Je to proto, že téměř tři čtvrtiny záchytů zaujímají časné záchyty a to je právě úlohou a úspěchem screeningu.

Na našem pracovišti jsme v loňském roce na mamografu vyšetřili 14 700 klientek a přibližně 600 klientek na ultrasonografii. Ačkoliv stále obnovujeme zázemí pracoviště moderními přístroji, jsou současné možnosti našeho pracoviště pro tyto počty klientek již téměř limitní a je velmi obtížné uspokojit velký zájem o vyšetření.

Proto vedení Krajské zdravotní, a. s., rozhodlo v letošním roce o modernizaci tohoto pracoviště. Zvětšením prostor a doplněním přístrojového vybavení o druhý digitální mamograf se zvýší komfort klientek a zlepší se pracovní prostředí lékařů, sester a radiologických asistentek. Klientkám se tak významně zkrátí doba objednání na vyšetření a my budeme moci uspokojit stále rostoucí zájem o vyšetření na našem mamografickém pracovišti.

Mamografický screening v Chomutově je v současné době po odborné stránce na stejné výši jako jiná vyhlášená centra v České republice, ale po chystané rekonstrukci dosáhneme i jejich komfortu.

Gabriela Grospičová
radiologická asistentka
RDG oddělení
Nemocnice Chomutov, o. z.

Redakce Statimu děkuje všem uvedeným autorům za spolupráci při vzniku této odborné přílohy. Odborné příspěvky týkající se sesterské péče můžete posílat na adresu redakce. Děkujeme.